



ETUDE DE COUT SUR LA PRISE EN CHARGE DU RETINOBLASTOME AU MALI

2015

Diana Dos Santos

0

SOMMAIRE

Sommaire.....	1
Introduction	2
Définition du rétinoblastome	2
Epidémiologie.....	3
Dans le monde	3
Au Mali	3
Définition des coûts du rétinoblastome	3
Coûts directs.....	4
Coûts indirects.....	4
Objectif.....	4
Méthodologie.....	4
Type d'étude	4
Méthode	4
Résultat.....	5
Le parcours théorique du patient.....	5
Forme unilatérale intraoculaire « très précoce »	5
Forme unilatérale intraoculaire « intermédiaire »	7
Forme unilatérale extra-orbitaire	8
Tableau des résultats	9
Etude retrospective sur le terrain.....	10
Forme unilatérale intraoculaire « très précoce »	11
Forme unilatérale intraoculaire « intermédiaire »	11
Forme unilatérale extra-orbitaire	12
Tableau des résultats	12
Analyse de sensibilité.....	13
Forme unilatérale intraoculaire « très précoce »	13
Forme unilatérale intraoculaire « intermédiaire »	13
Forme unilatérale extra-orbitaire non-métastatique.....	14
Discussion.....	14
Conclusion	15
Références bibliographiques	16

INTRODUCTION

DEFINITION DU RETINOBLASTOME

Le rétinoblastome est une tumeur cancéreuse de la rétine qui apparaît le plus souvent avant l'âge de 5 ans, il s'agit d'une maladie orpheline. Le rétinoblastome se développe plutôt vers le centre de la rétine au cours des premiers mois de la vie et de plus en plus vers la périphérie de la rétine au fur et à mesure que l'enfant grandit [1].

Les deux symptômes révélateurs d'un rétinoblastome les plus fréquents sont la leucocorie et le strabisme. La rubéose de l'iris, un hypopyon, un hyphème, une buphtalmie, une cellulite orbitale et une exophthalmie sont d'autres signes qui peuvent également être observés. Dans 60% des cas, les rétinoblastomes sont unilatéraux et la plupart de ces formes ne sont pas héréditaires. Les rétinoblastomes bilatéraux, qui représentent 40% des cas, sont quant à eux héréditaires [2].

Le diagnostic du rétinoblastome est réalisé par le biais de l'examen du fond d'œil sous anesthésie générale. Cet examen peut être complété par un scanner ou une IRM et une échographie oculaire.

Le traitement du rétinoblastome a pour but de guérir l'enfant en préservant tant que possible l'œil, la vision et en limitant les effets secondaires des traitements. Le choix du traitement dépend : du caractère unique ou multiple de la tumeur dans 1 ou les 2 yeux, de sa localisation, de son volume, d'un envahissement au-delà du globe oculaire et de l'âge de l'enfant [3].

Les traitements locaux du rétinoblastome sont de plus en plus performants et peuvent se combiner. Pour les tumeurs antérieures à l'équateur de l'œil, il existe la cryothérapie et la curiethérapie par disque radioactif. Pour les tumeurs postérieures à l'équateur de l'œil, on distingue la thermo-chimiothérapie, la photo-coagulation et la radiothérapie externe, en cas d'échec des précédents traitements ou de tumeur évoluée, volumineuse ou présentant un envahissement du vitré. La chimiothérapie intra-vitréenne ou intra-artérielle peut aussi être utilisée.

D'autre part, lorsque la tumeur est très volumineuse et la destruction visuelle déjà trop importante, et pour éviter que le cancer ne se généralise, la meilleure solution thérapeutique reste l'ablation chirurgicale de l'œil dite « énucléation ». Après avoir procédé à l'énucléation, le chirurgien pose un implant en corail pour préparer la mise en place d'une prothèse qui restituera la forme et l'aspect de l'œil enlevé.

Après l'énucléation, un traitement complémentaire de chimiothérapie ou de radiothérapie peut se révéler nécessaire si l'examen de la tumeur prélevée montre des risques de rechute ou d'extension du cancer vers d'autres organes [4]. La chimiothérapie peut aussi être utilisée d'emblée (dite chimiothérapie néo-adjuvante) dans les formes avec signes cliniques ou radiologiques d'extension au-delà du globe oculaire.

Le pronostic vital lié au rétinoblastome est considéré comme excellent quand le diagnostic est précoce et l'accès à une équipe performante rapide. Un suivi à long-terme doit être proposé aux patients atteints de rétinoblastome. Le rythme de la surveillance dépend de l'âge de l'enfant au moment du diagnostic, du caractère unilatéral ou bilatéral du rétinoblastome et des traitements utilisés. Il est très rapproché dans les formes héréditaires traitées de façon conservatrice pour au moins un œil.

EPIDEMIOLOGIE

Dans le monde

Chaque année, plus de 8.000 nouveaux enfants sont affectés par le rétinoblastome dans le monde. Parmi ces 8.000 enfants, plusieurs milliers décèdent encore aujourd'hui à cause de retards de diagnostic et/ou du manque d'accès aux soins de santé adaptés [5].

Une étude de 2012 nommée « *Epidemiology of Retinoblastoma, Retinoblastoma an Update on Clinical, Genetic Counseling and Epidemiology and Molecular Tumor Biology* » [6] a montré que 90% des patients sont diagnostiqués avant l'âge de 5 ans. Seulement 24 cas ont été recensés chez des adultes entre 20 et 74 ans à travers le monde. Les cas unilatéraux sont plus communs que les cas bilatéraux avec un ratio de 2,7 :1. L'incidence est similaire chez les garçons et les filles [7].

L'incidence est a priori identique à travers le monde, même si la place qu'occupe le rétinoblastome apparaît très élevée dans les registres hospitaliers des pays à faible revenu. A titre d'exemple, le rétinoblastome représentait 33% des tumeurs de l'enfant observées dans l'unité d'oncologie pédiatrique à Bamako au Mali en 2007 (contre 3% en France à partir du registre exhaustif des cancers de l'enfant). Cela provient essentiellement d'un défaut de diagnostic de beaucoup d'autres tumeurs chez l'enfant au Mali.

L'âge du patient au moment du diagnostic de la maladie est disparate selon les régions. Il traduit le retard au diagnostic. Il est en moyenne de un an dans les pays industrialisés et de 2 à 3 ans en Afrique. Les chances de survie et les possibilités de conserver la vision dépendent du stade d'avancement de la maladie au moment du diagnostic. Le taux de mortalité dans les pays à faible revenu est d'au moins 70% [8].

Au Mali

En février 2013, un numéro de la revue médicale le Bulletin du Cancer était consacré à l'Afrique subsaharienne. Un article dressait alors un état des lieux du rétinoblastome au Mali. Une étude hospitalière avait permis de caractériser les cas vus à Bamako entre janvier 2005 et juin 2007 dans l'unité d'oncologie pédiatrique de l'hôpital universitaire Gabriel Touré et dans l'Institut d'ophtalmologie tropicale de l'Afrique.

Cette étude avait obtenu les résultats suivants : l'âge médian du diagnostic était de 4 ans contre 2 ans en France pour les formes unilatérales, les deux-tiers des enfants atteints de rétinoblastome arrivaient au diagnostic au stade extra-oculaire, ce qui est devenu exceptionnel en France et il y avait 11% de formes bilatérales contre 35% en France.

D'autre part, le taux de guérison était estimé à environ 50%, bien que ce taux ne concerne que les enfants accueillis à Bamako avec 20% d'enfants perdus de vue, alors que le pourcentage de guérison est de plus de 95% pour la France, où l'enregistrement des cas est exhaustif [9].

DEFINITION DES COÛTS DU RETINOBLASTOME

Les coûts représentent la valeur de l'ensemble des ressources nécessaires à la prise en charge du rétinoblastome, depuis le diagnostic en passant par le traitement et jusqu'à la réhabilitation.

On peut distinguer deux types de coûts liés au rétinoblastome : les coûts directs et les coûts indirects.

Coûts directs

Les coûts directs représentent la valeur des ressources directement consommées pour le programme de santé analysé. Il y a deux types de coûts directs : les coûts directs médicaux et les coûts directs non-médicaux.

Les coûts directs médicaux représentent l'ensemble des soins délivrés par les professionnels de santé, les examens complémentaires, le transport médicalisé, le matériel médical, les médicaments, les campagnes d'information, le traitement des effets indésirables, les frais de fonctionnement et l'investissement dans les équipements médicaux et bâtiments.

Quant aux coûts directs non-médicaux, ils sont souvent à la charge du patient et concernent les frais de transport depuis le domicile du patient jusqu'aux établissements de soins, les soins y compris médicamenteux hors de l'hôpital, l'aide domestique et l'aide à l'entretien.

Coûts indirects

Les coûts indirects correspondent à la valeur de la perte de production occasionnée par la maladie, du fait du temps du travail perdu par le patient lui-même ou par sa famille. Ils correspondent aussi à d'autres coûts sociaux engendrés par la maladie.

OBJECTIF

L'objectif général de cette étude qui se déroule dans le cadre du « *Programme de soutien au diagnostic précoce, à l'accès aux traitements et à la réhabilitation des enfants atteints de rétinoblastome en Afrique sub-saharienne* » est d'aider à produire un argumentaire pour les équipes médicales africaines afin de convaincre les autorités de leurs pays, dans lesquels le programme Rétinoblastome est implanté, d'accepter un transfert de charge progressif des associations (AMCC, GFAOP) vers les dites autorités à partir de deux constats qui doivent être scientifiquement étayés par cette étude (en complément des résultats médicaux) :

- le diagnostic précoce augmente l'efficacité thérapeutique tout en réduisant les coûts,
- lorsque le diagnostic est fait précocement et que l'enfant accède rapidement à une équipe compétente, les coûts totaux sont faibles,
- comme le nombre de patients concernés est limité (35 à 40 cas/an pour tout le Mali), la charge financière finale est modeste pour une efficacité maximale.

METHODOLOGIE

TYPE D'ETUDE

Il s'agit d'une étude de coût qui concerne la prise en charge du rétinoblastome au Mali. Elle consiste en une évaluation des coûts directs médicaux.

METHODE

Cette étude se centre sur Bamako qui a des dossiers bien tenus depuis au moins 2007. On estime qu'entre 150 et 200 cas sont utilisables pour une étude rétrospective. L'objectif est de réaliser une

étude transposable ensuite dans les autres pays africains ou le programme est déployé. L'étude doit donc être simple afin que les professionnels de santé puissent se l'approprier (addition de coûts).

L'étude définit des macro-coûts, elle concerne les aspects épidémiologiques (évaluation du nombre de cas) et vise à calculer le coût par cas.

Elle doit prendre en compte les deux points de vue suivants dans le calcul des coûts :

- Point de vue de la famille du patient
- Point de vue des collectivités publiques

Le déroulement de l'étude se fait en fonction de deux principales étapes : le parcours théorique du patient et l'étude rétrospective de terrain.

Parcours théorique du patient

Trois parcours ont été définis : forme unilatérale intraoculaire « très précoce », forme unilatérale intraoculaire « intermédiaire » et forme extra-orbitaire. Les formes métastatiques ont été exclues.

Il s'agit de calculer le coût pour chacun de ces trois parcours (en ajoutant le coût des campagnes d'information).

Cette étape doit aboutir à la création d'un questionnaire, qui sera utilisé lors de la seconde étape de ce travail, l'étude rétrospective.

Etude rétrospective sur le terrain

On estime que l'analyse de 30 cas/parcours soit 90 cas, est nécessaire pour cette étude. Un échange à distance sera instauré avec le personnel à Bamako pour la transmission des données des 90 cas nécessaires à l'étude. Il s'agit ensuite de réaliser une étude de sensibilité.

RESULTAT

LE PARCOURS THEORIQUE DU PATIENT

Forme unilatérale intraoculaire « très précoce »

Quand les formes unilatérales intraoculaires sont découvertes précocement, elles ne nécessitent pas de chimiothérapie néo-adjuvante ni adjuvante si certains critères sont favorables. Il n'y a pas non plus d'indication à radiothérapie post-opératoire.

	F CFA	€
FORME UNILATERALE INTRAOCULAIRE SANS CHIMIOTHERAPIE		
1- Diagnostic de suspicion dans un centre de santé de proximité	0,00	0,00
2- Consultation ophtalmologique à l'IOTA		
- Fond d'œil sous anesthésie générale avec ophtalmoscopie indirecte avec schéma	5000	7,60
- Echographie oculaire	5000	7,60
- TDM orbito-cérébrale	30000	45,60
3- Examen clinique pédiatrique	1500	2,28
4- Bilan préopératoire		
- TP, TCA, TS	3000	4,56
- Groupage rhésus	1000	1,52
- Glycémie	2000	3,04
- ASAT, ALAT	3000	4,56
- urée, créat	3000	4,56
- NFS	2000	3,04
5- Consultation pré-anesthésique	1500	2,28
6- Enucléation de l'œil	40000	60,80
- Médicaments anti-dououreux	10000	15,20
7- Examen anatomopathologique	15000	22,80
8- Confection et mise en place d'une prothèse oculaire	15000	22,80
9- Suivi sur 5 ans (consultation, FO controlatéral, scanner)		
- Année 1, tous les 2 mois [1]	42500	64,60
- Année 2, tous les 3 mois [2]	41000	62,32
- Année 3, tous les 6 mois [3]	38000	57,76
- Année 4, 1 fois/an [4]	36500	55,48
- Année 5, 1 fois/an [5]	36500	55,48
TOTAL	331500,00	503,88

[1] 1500*5= 7500 (consultations) + 5000 (FO) + 30000 (scanner) ; [2] 1500*4=6000 + 5000 + 30000 ; [3] 1500*2=3000 + 5000 + 30000 ; [4] 1500+ 5000 + 30000 ; [5] 1500 + 5000 + 30000

Le coût total de la prise en charge de la forme unilatérale intraoculaire par énucléation sans chimiothérapie ni radiothérapie post-opératoires est estimé à 331 500 Francs CFA soit 503,88 euros.

Lorsque les formes unilatérales intraoculaires sont plus avancées, elles nécessitent des cures de chimiothérapie qu'il faut prendre en considération dans le calcul du coût.

Forme unilatérale intraoculaire « intermédiaire »

	F CFA	€
FORME UNILATERALE INTRAOCLAIRE AVEC CHIMIOTHERAPIE		
1- Diagnostic de suspicion dans un centre de santé de proximité	0,00	0,00
2- Consultation ophtalmologique à l'IOTA		
- Fond d'œil sous anesthésie générale avec ophtalmoscopie indirecte avec schéma	5000	7,60
- Echographie oculaire	5000	7,60
- TDM orbito-cérébrale	30000	45,60
3- Examen clinique pédiatrique	1500	2,28
4- Bilan préopératoire		
- TP, TCA, TS	3000	4,56
- Groupage rhésus	1000	1,52
- Glycémie	2000	3,04
- ASAT, ALAT	3000	4,56
- urée, créat	3000	4,56
- NFS	2000	3,04
5- Consultation pré-anesthésique	1500	2,28
6- Enucléation de l'œil	40000	60,80
- Médicaments anti-douleurs	10000	15,20
7- Examen anatomopathologique	15000	22,80
8- Bilan biologique pré-thérapeutique		
- NFS	2000	3,04
- Urée, créat	3000	4,56
- ASAT, ALAT	3000	4,56
- Groupage rhésus	1000	1,52
- VIH	0,00	0,00
- HBS ag	4000	6,08
- Ionogramme sanguin	4000	6,08
- Echographie cardiaque	15000	22,80
9- Chimiothérapie		
- 2 consultations pédiatriques	3000	4,56
- Médicaments anticancéreux	163734,90	249,90
- Solutés, consommables	20000	30,40
- Antiémétiques	10000	15,20
10- Confection et mise en place d'une prothèse oculaire	15000	22,80
11- Radiothérapie orbitaire	6000	9,12
12- Suivi sur 5 ans (consultation, FO controlatéral, scanner)		
- Année 1, tous les 2 mois [1]	42500	64,60
- Année 2, tous les 3 mois [2]	41000	62,32
- Année 3, tous les 6 mois [3]	38000	57,76
- Année 4, 1 fois/an [4]	36500	55,48
- Année 5, 1 fois/an [5]	36500	55,48
TOTAL	566234,90	861,70

[1] 1500*5= 7500 (consultations) + 5000 (FO) + 30000 (scanner) ; [2] 1500*4=6000 + 5000 + 30000 ; [3] 1500*2=3000 + 5000 + 30000 ; [4] 1500+ 5000 + 30000 ; [5] 1500 + 5000 + 30000

En ajoutant les coûts liés à la chimiothérapie, le coût total de prise en charge d'une forme unilatérale intraoculaire est estimé à 566 234,90 Francs CFA soit 861,70 euros.

Forme unilatérale extra-orbitaire

Pour les formes unilatérales et bilatérales extra-orbitaires, qui sont des formes évoluées de rétinoblastome, la prise en charge est plus longue car elle nécessite un plus grand nombre d'actes médicaux.

	F CFA	€
FORME UNILATERALE EXTRA-OCULAIRE NON-METASTATIQUE		
1- Diagnostic de suspicion dans un centre de santé de proximité	0,00	0,00
2- Consultation ophtalmologique à l'IOTA		
- Ophtalmoscopie indirecte à l'aide du scheinps et indentation sclérale ou ophtalmocopie directe au verre à 3 miroirs de Goldman , au microscope opératoire avec fente et indentation sclérale.	5000	7,60
- Echographie oculaire	5000	7,60
- TDM orbitaire et cérébrale	30000	45,60
3- Bilan d'extension		
- Ponction lombaire avec analyse cytologique du LCR	8000	12,16
- Bilan médullaire : 2 ponctions médullaires et au-delà des 6 mois : 2 biopsies ostéomédullaire	8000	12,16
4- Examen clinique pédiatrique	1500	2,28
5- Bilan préthérapeutique		
- NFS	2000	3,04
- ALAT, ASAT	3000	4,56
- Urée, créatinine	3000	4,56
- HIV	0,00	0,00
- Groupage rhésus	1000	1,52
- Echographie cardiaque	15000	22,80
- HBS ag	4000	6,08
- Ionogramme sanguin	4000	6,08
- Echographie cardiaque	15000	22,80
6- Chimiothérapie préopératoire (2 cycles VP16/CARBO)		
- 2 consultations	3000	4,56
- Médicaments anti-cancéreux	32271,78	49,90
- Solutés et consommables	20000	30,40
- Antiémétiques	10000	15,20
7- Consultation pré-anesthésique	1500	2,28
8- Enucléation de l'œil	40000	60,80
- médicaments anti-dououreux	10000	15,20
9- Examen histologique	15000	22,80
10- Bilan préthérapeutique		
- NFS	2000	3,04
- Urée, créat	3000	4,56
- ASAT, ALAT	3000	4,56
- Groupage rhésus	1000	1,52
- VIH	0,00	0,00
- HBS ag	4000	6,08
- Ionogramme sanguin	4000	6,08
- Echographie cardiaque	15000	22,80
11- Chimiothérapie postopératoire (1 cure de VP-16-CARBO + 3 cures de CO)		
- 2 consultations	3000	4,56
- Solutés et consommables	20000	3,04
- Médicaments anti-cancéreux	147899,20	225,30
- Antiémétiques	10000	15,20
12- Radiothérapie orbitaire	30000,00	45,60
13- Prothèse oculaire	15000,00	22,80
14- Surveillance du traitement		
- Année 1, tous les 2 mois	42500	64,60
- Année 2, tous les 3 mois	41000	62,32
- Année 3, tous les 6 mois	38000	57,76
- Année 4, 1 fois/an	36500	55,48
- Année 5, 1 fois/an	36500	55,48
SOUS-TOTAL	688670,98	1001,76

15- Bilan d'extension systématique en cas de rechute locale		
2 cytologies médullaires	6500	9,88
2 biopsies médullaires chez les enfants agés de plus de 6 mois	8000	12,16
Examen ophtalmologique	1500	2,28
Examen du LCR	1500	2,28
Fond d'œil controlatéral (sur 5 ans)	65000	99,09
Bilan pré-thérapeutique		
- NFS	2000	3,04
- Urée, créat	3000	4,56
- ASAT, ALAT	3000	4,56
- Groupage rhésus	1000	1,52
- VIH	0,00	0,00
- HBS ag	4000	6,08
- Ionogramme sanguin	4000	6,08
- Echographie cardiaque	15000	22,80
Chimiothérapie (3 cures de VP-16/CARBO)		
- Médicaments anti-cancéreux	48464,28	73,80
- Solutés et consommables	20000	30,04
- Antiémétiques	10000	15,20
Radiothérapie	30000	45,60
Surveillance ophtalmo par 1 NFS/semaine pendant 3 semaines après la chimiothérapie(2000X3=6000)	6000	9,12
TOTAL	917635,26	1349,85

[1] 12*5000=60000 FO/an 60000*5=300000 F CFA

Le coût total de la prise en charge d'une forme extra-orbitaire est estimé à 917 635,26 Francs CFA soit 1349,85 euros. Le coût de la prise en charge sans bilan d'extension en cas de rechute locale est estimé à 688 670,98 Francs CFA soit 1001,76 euros.

Tableau des résultats

Les estimations de coût en fonction des différents parcours de soins sont présentées dans le tableau suivant.

	Forme unilatérale intraoculaire « très précoce »	Forme unilatérale intraoculaire « intermédiaire »	Forme unilatérale extra-orbitaire
F CFA	331 500	566 234,90	917 635,26
Euros	503,88	861,70	1349,85

On remarque que le coût de la prise en charge augmente en fonction de l'évolution du rétinoblastome. La différence de coût est en effet très nette entre la forme la plus précoce, unilatérale intraoculaire « très précoce » dont le coût est estimé à 331 500 francs CFA soit 503,88 euros et la forme la plus évoluée, extra-orbitaire dont le coût est estimé à 917 635,26 francs CFA soit 1349,85 euros. Il y a une augmentation de 62,68% du coût entre la forme la plus précoce et la plus évoluée, une différence considérable comme le montre le graphique ci-après.

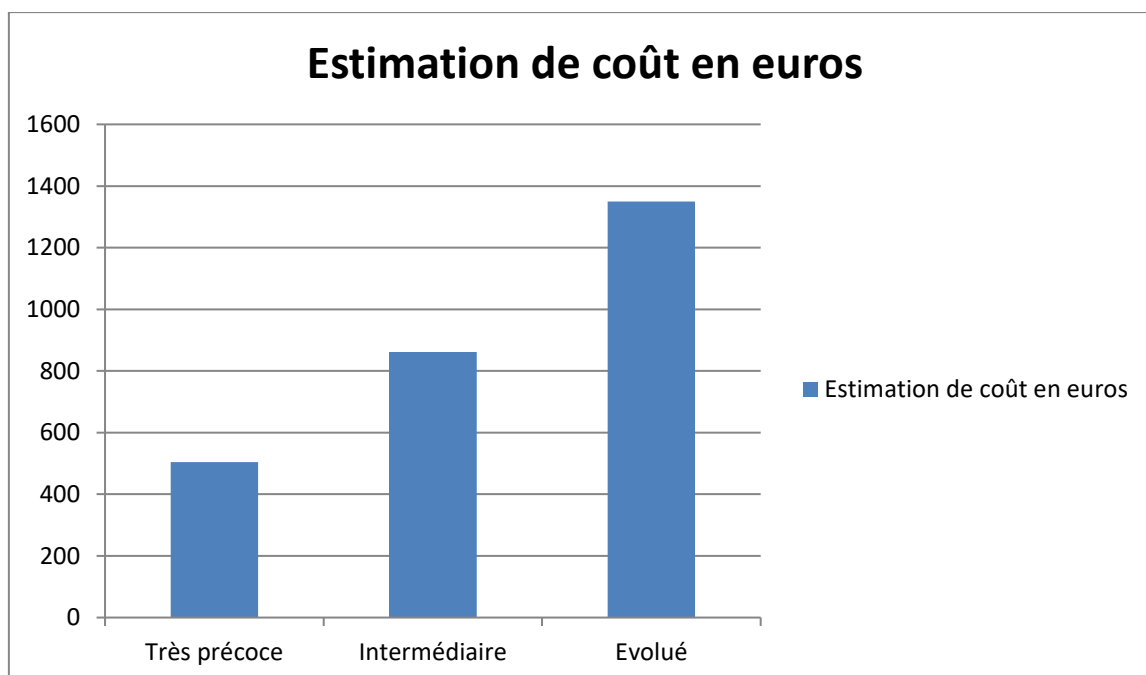


FIGURE 1 : COUT DE LA PRISE EN CHARGE EN FONCTION DE L'EVOLUTION DU RETINOBLASTOME

ETUDE RETROSPECTIVE SUR LE TERRAIN

Dans le but de vérifier les parcours théoriques qui ont été présentés dans la première partie de ce travail, une étude rétrospective a été nécessaire.

Cette étude rétrospective a été réalisée à partir d'une base de données numérique regroupant les dossiers médicaux des patients de Bamako.

Les tableaux suivants donnent une estimation moyenne du coût de revient pour les 3 formes de rétinoblastome ciblées pour ce travail¹.

¹ Pour chaque consultation ou acte médical, le calcul qui a été réalisé est le suivant : le nombre de patients concernés par l'acte médical multiplié par le coût unitaire et divisé par le nombre total de patient de l'échantillon.

Forme unilatérale intraoculaire « très précoce »

	F CFA	Euros
Consultation ophtalmologique avec fond d'œil	5000	7,6
Examen clinique	1500	2,28
Myélogramme	4000	6,09
Biopsie	2800	4,27
Examens radio	4000	6,09
TDM	21000	32,01
Bilan pré-opératoire	16700	25,45
Consultation pré-anesthésique	1200	1,83
Enucléation	32000	48,78
Médicaments anti-douleurs	8000	12,19
Examen histologique	10500	16
Confection et mise en place d'une prothèse oculaire	3000	4,57
Surveillance	237250	361,68
COÛT MOYEN POUR 1 PATIENT	346950	528,84

Le coût moyen de la prise en charge pour un patient atteint d'un rétinoblastome diagnostiqué au stade très précoce est estimé à 346 950 francs CFA soit 528,84 euros.

Forme unilatérale intraoculaire « intermédiaire »

	F CFA	Euros
Consultation ophtalmologique avec fond d'œil	5000	7,60
TDM orbito-cérébrale	25000	38,11
Echographie oculaire	500	0,76
Examen clinique	1500	2,28
Biopsie moelle osseuse	2666,70	4,07
Myelogramme	4666,70	7,11
Examens radio	3666,70	5,90
Bilan médullaire	800	1,22
Bilan pré-thérapeutique	6668	10,16
Chimiothérapie préopératoire	82663,70	126,02
2 consultations pédiatriques	2800	4,27
Antiémétiques	9333	14,23
Solutés, consommables	18666,70	28,45
Consultation pré-anesthésique	1100	1,68
Enucléation	29333	44,72
Médicaments anti-douleurs	7333	11,18
Examen histologique	11000	16,78
Bilan pré-thérapeutique	6400	9,76
Chimiothérapie post-opératoire	59738	91,07
2 consultations pédiatriques	2400	3,66
Antiémétiques	8000	12,19
Solutés, consommables	16000	24,39
Confection et mise en place d'une prothèse oculaire	8500	12,95
Surveillance	222842,09	339,72
COÛT MOYEN POUR 1 PATIENT	536577,59	818,28

Le coût moyen de la prise en charge pour un patient atteint d'un rétinoblastome diagnostiqué au stade intermédiaire est estimé à 536 577,59 francs CFA soit 818,28 euros.

Forme unilatérale extra-orbitaire

	F CFA	Euros
Consultation ophtalmologique avec fond d'œil	5000	7,60
TDM orbito-cérébrale	30000	45,60
Examen clinique	1500	2,28
Biopsie de la moelle osseuse (1 ou 2)	3200	4,86
Myélogramme	3600	5,47
Examens radio	5000	7,60
Bilan médullaire	2400	3,65
Bilan pré-thérapeutique	11454,55	17,35
Chimiothérapie préopératoire	106527,40	164,72
2 consultations pédiatriques	3000	4,56
Antiémétiques	10000	15,2
Solutés, consommables	20000	30,4
Consultation pré-anesthésique	1500	2,28
Enucléation	40000	60,8
Médicaments anti-douleurs	10000	15,2
Examen histologique	15000	22,8
Bilan pré-thérapeutique	11454,55	17,35
Chimiothérapie post-opératoire	117055,53	178,45
2 consultations pédiatriques	3000	4,56
Antiémétiques	10000	15,2
Solutés, consommables	20000	30,4
Confection et mise en place d'une prothèse oculaire	10500	15,96
Surveillance (sur 1 ou 2 ans)	211700	322,73
SOUS-TOTAL	651892,02	995,01
Bilan d'extension en cas de rechute locale (1 an)	64489,28	98,31
TOTAL	716381,30	1093,32

Le coût moyen de la prise en charge pour un patient atteint d'un rétinoblastome diagnostiqué à un stade évolué est estimé à 716 381,30 francs CFA soit 1093,32 euros.

Tableau des résultats

L'étude rétrospective sur les dossiers médicaux a permis de déterminer les estimations de coûts qui sont présentées dans le tableau suivant :

	Forme unilatérale intraoculaire « très précoce »	Forme unilatérale intraoculaire « intermédiaire »	Forme unilatérale extra-orbitaire
F CFA	364 950	536 577,59	716 381,30
Euros	528,84	818,28	1093,32

Le graphique suivant établit une comparaison entre les parcours théoriques pour les 3 formes de rétinoblastome ciblées et les résultats obtenus par l'étude rétrospective.

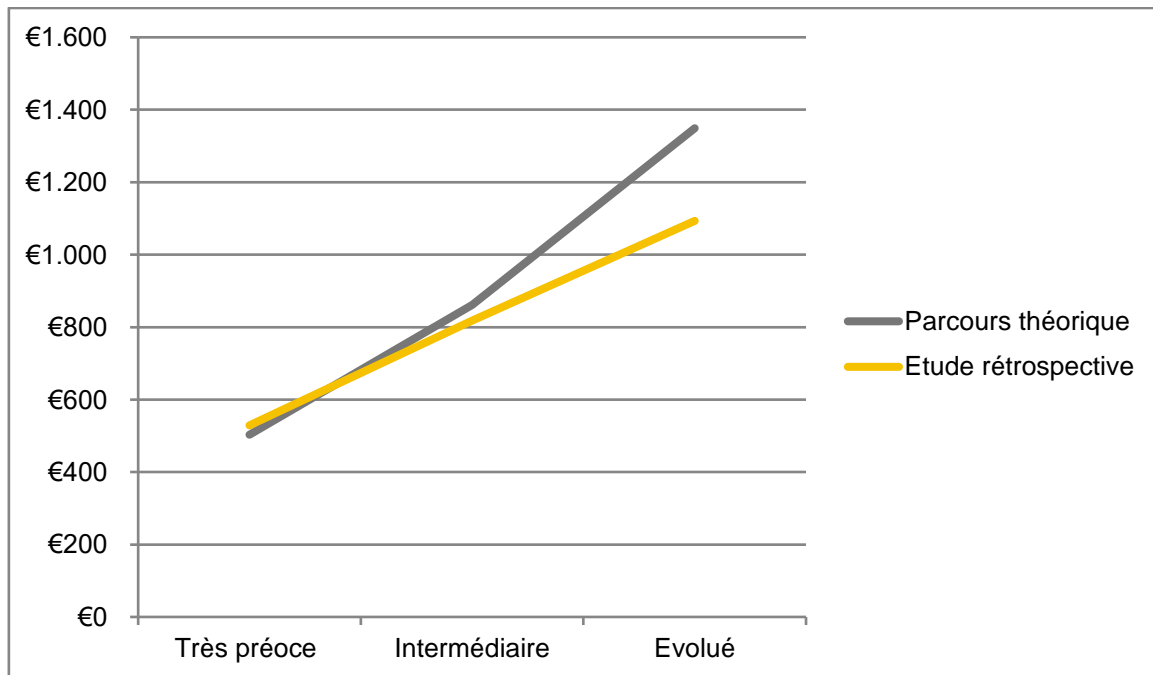


FIGURE 2: COMPARAISON ENTRE LES PARCOURS THEORIQUES ET LES RESULTATS DE L'ETUDE RETROSPECTIVE

ANALYSE DE SENSIBILITE

L'estimation du coût de la prise en charge de rétinoblastome est complétée par une analyse de sensibilité qui permet de tester la robustesse des résultats obtenus en mesurant la variabilité. Nous utiliserons le coût minimal et le coût maximal obtenus pour la prise en charge de chacune des trois formes de rétinoblastome étudiées.

Forme unilatérale intraoculaire « très précoce »

	F CFA	Euros	Variabilité
Coût minimal	331 500	503,88	< 5%
Coût moyen	338 709,96	516,36	
Coût maximal	364 950	528,84	< 5%

Forme unilatérale intraoculaire « intermédiaire »

	F CFA	Euros	Variabilité
Coût minimal	536 577,59	818,28	< 5%
Coût moyen	550 897,32	839,99	
Coût maximal	566 234,90	861,70	< 5%

Forme unilatérale extra-orbitaire non-métastatique

	F CFA	Euros	Variabilité
Coût minimal	716 381,30	1093,32	< 15%
Coût moyen	801 303,95	1221,58	
Coût maximal	917 635,26	1349,85	< 15%

La différence de coût n'est pas significative entre le parcours théorique et l'étude rétrospective, la variabilité étant inférieure à 15% dans les trois groupes. L'analyse de sensibilité confère une bonne robustesse à nos résultats.

DISCUSSION

L'étude rétrospective sur les dossiers médicaux nous a permis de vérifier les estimations de coût pour les parcours de soins qui correspondent à la prise en charge des rétinoblastomes très précoces, intermédiaires et évolués.

La différence de coût est très perceptible entre un rétinoblastome diagnostiqué à un stade très précoce et un rétinoblastome diagnostiqué à un stade intermédiaire de la maladie. L'étude rétrospective montre que le diagnostic précoce permet une économie de 171 627,59 francs CFA soit 289,44 euros par patient par rapport à un diagnostic qui serait fait à un stade intermédiaire, une augmentation de 35,38%.

L'étude rétrospective des dossiers médicaux a également permis de constater une augmentation entre le coût de la prise en charge d'un rétinoblastome intermédiaire et extra-orbitaire qui passe de 536 577,59 francs CFA soit 818,28 euros à 716 381,30 francs CFA soit 1093,32 euros, une évolution de 25,16%.

Il y a une augmentation de 48.37% entre le coût de la prise en charge d'un rétinoblastome très précoce et celui d'un rétinoblastome évolué.

Il faut prendre en considération le fait que le diagnostic tardif de la maladie est responsable de morts prématurées. Le taux de rémission est inférieur à 20% pour les formes extra-orbitaires alors qu'il est supérieur à 80% pour les formes intraoculaires.

Les décès occasionnés par le rétinoblastome ont des répercussions socio-économiques. Le coût des traitements est difficilement supportable pour les familles. Seulement 2 patients sur 70 disposaient d'une assurance maladie, ce qui signifie que le coût de la prise en charge est revenu aux familles dans 97.14% des cas.

Le coût des traitements pèse sur le budget des ménages et se traduit par une perte des possibilités de consommation. Il faut de plus additionner le coût du transport puisque sur les 70 patients, 39 ne disposaient pas d'un hébergement à proximité du centre, soit une proportion de 55,71%.

La maladie entraîne de plus des pertes de revenus pour les familles à cause des absences au travail des parents qui augmentent en fonction de la durée de la prise en charge et des morts prématurées.

En effet, au-delà des conséquences immédiates sur le budget des familles, la baisse de l'espérance de vie réduit l'espérance de gains futurs, donc la possibilité d'investir dans l'éducation et la santé, de constituer une épargne financière et de contribuer au développement économique du pays.

CONCLUSION

Pour améliorer la santé des enfants atteints du rétinoblastome au Mali tout en maîtrisant les coûts, la meilleure solution reste de privilégier le dépistage précoce. Celui-ci permet de réduire considérablement le coût de la prise en charge du rétinoblastome et d'améliorer l'efficacité thérapeutique dès lors que l'enfant accède rapidement à une équipe compétente.

Pour réduire le nombre d'enfants diagnostiqués à un stade trop avancé de la maladie la diffusion de campagnes d'information sur le rétinoblastome semble à recommander.

La prise en charge de ces enfants constitue un enjeu d'autant plus grand que peu de patients sont concernés par cette tumeur rare. Sur la base de 40 patients diagnostiqués précocement, le coût de revient annuel peut être estimé à 14 598 000 francs CFA soit 21 153,60 euros, une somme relativement faible compte tenu de l'efficacité thérapeutique qui a été démontrée.

REFERENCES BIBLIOGRAPHIQUES

- [1] Guide-vue (www.guide-vue.fr)
- [2] Orphanet (www.orpha.net)
- [3] Le rétinoblastome. Livret d'information. Institut Curie, Retinostop.
- [4] Rétinostop (www.retinostop.org)
- [5] Programme national pour la prise en charge des enfants atteints du rétinoblastome. Sidnei Epelman. Associação para crianças e adolescentes com cancer. International Network for Cancer treatment and Research. 2011.
- [6] Wilson O. Akhiwu and Alex P. Igbe (2012). Epidemiology of Retinoblastoma, Retinoblastoma : An Update on Clinical, Genetic Counseling, Epidemiology and Molecular Tumor Biology, Prof. Govinolasamy Kumaramanickavel (Ed.), ISBN : 978-953-51-0435-3, InTech.
- [7] Kaufman PL, Paysse EA, Pappo AS, Torchia MM. Overview of retinoblastoma. UptoDate. Sept. 2014.
- [8] Dimaras H, Kimani K, Dimba EA, Gronsdahl P, White A, Chan HS, Gallie BL. Retinoblastoma. Lancet. 2012 Apr. 14; 379 (9824): 1436-46. Doi:10. 1016/SO 140-6736 (11) 61137-9. Epub 2012 Mar 12.
- [9] F.Traore, B.Togo, F.Sylla, T.B Cheick, A.A. Diakité, F. Dicko-Traore, M.Sylla, T. Sidibé, F.Do, M.Harif, P.Bey, L. Desjardins, Le rétinoblastome: état des lieux au Mali et programme d'aide au diagnostic précoce, au traitement et à la réhabilitation. Bulletin du Cancer. Volume 100, n°2, février 2013. Doi : 10.1684/dbc. 2013. 1703.